

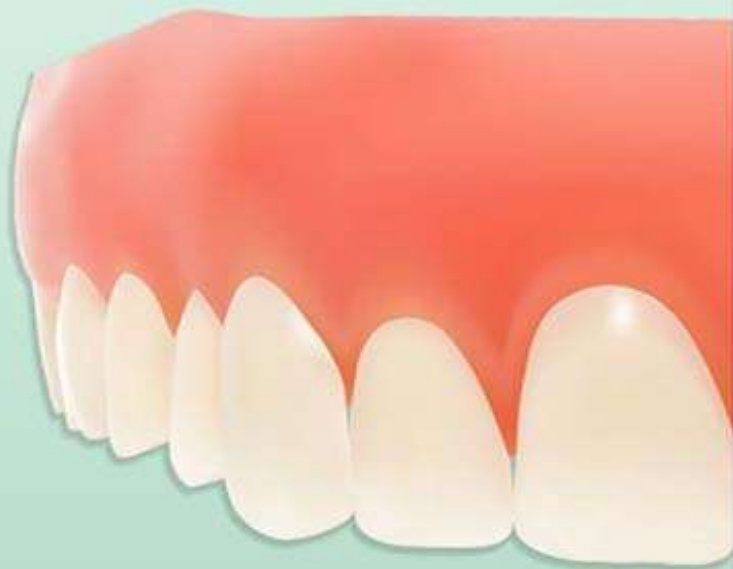**Зубочелюстные
деформации, связанные
с патологической
стираемостью зубов**

Стирание твердых тканей (эмали и дентина) зубов наблюдается как при молочном, так и постоянном прикусе.

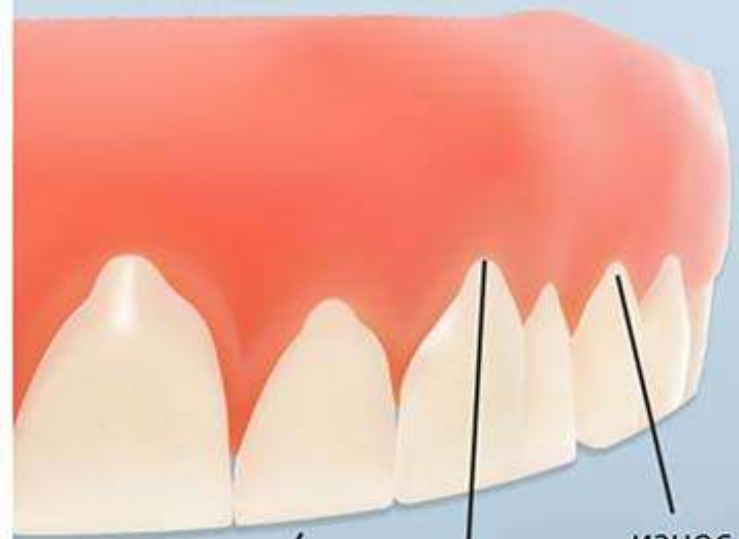У людей стирание твердых тканей зубов протекает по-разному.

В одних случаях это медленно текущий компенсированный процесс, не сопровождающийся нарушением функции, который укладывается в рамки возрастных изменений, в других быстро прогрессирующий процесс, сопровождающийся повышенной чувствительностью твердых тканей зубов, нарушением прикуса и дисфункцией височно-нижнечелюстного сустава.

ЗДОРОВЫЕ ЗУБЫ



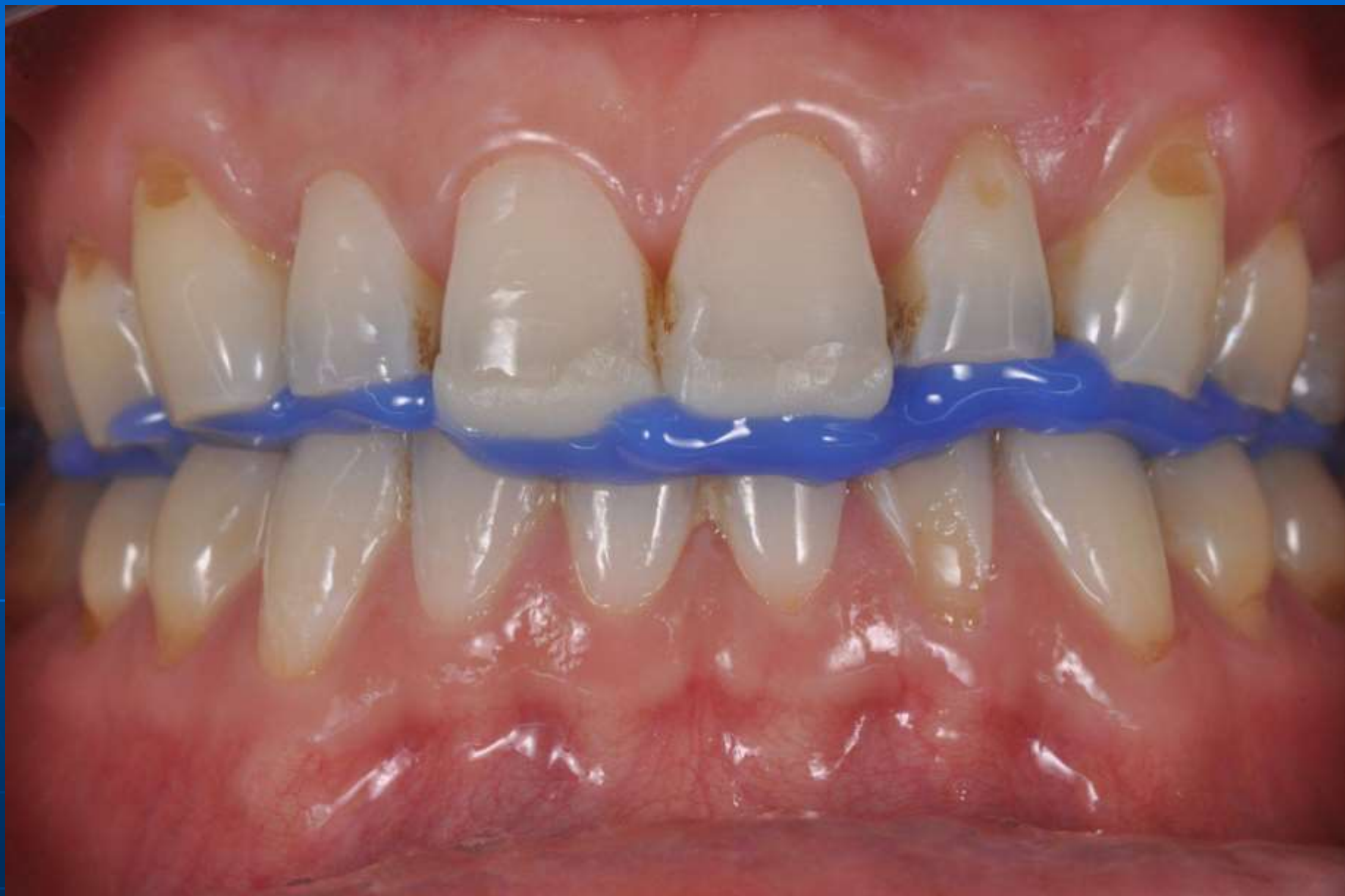ПОСЛЕДСТВИЯ СКРЕЖЕТА ЗУБАМИ

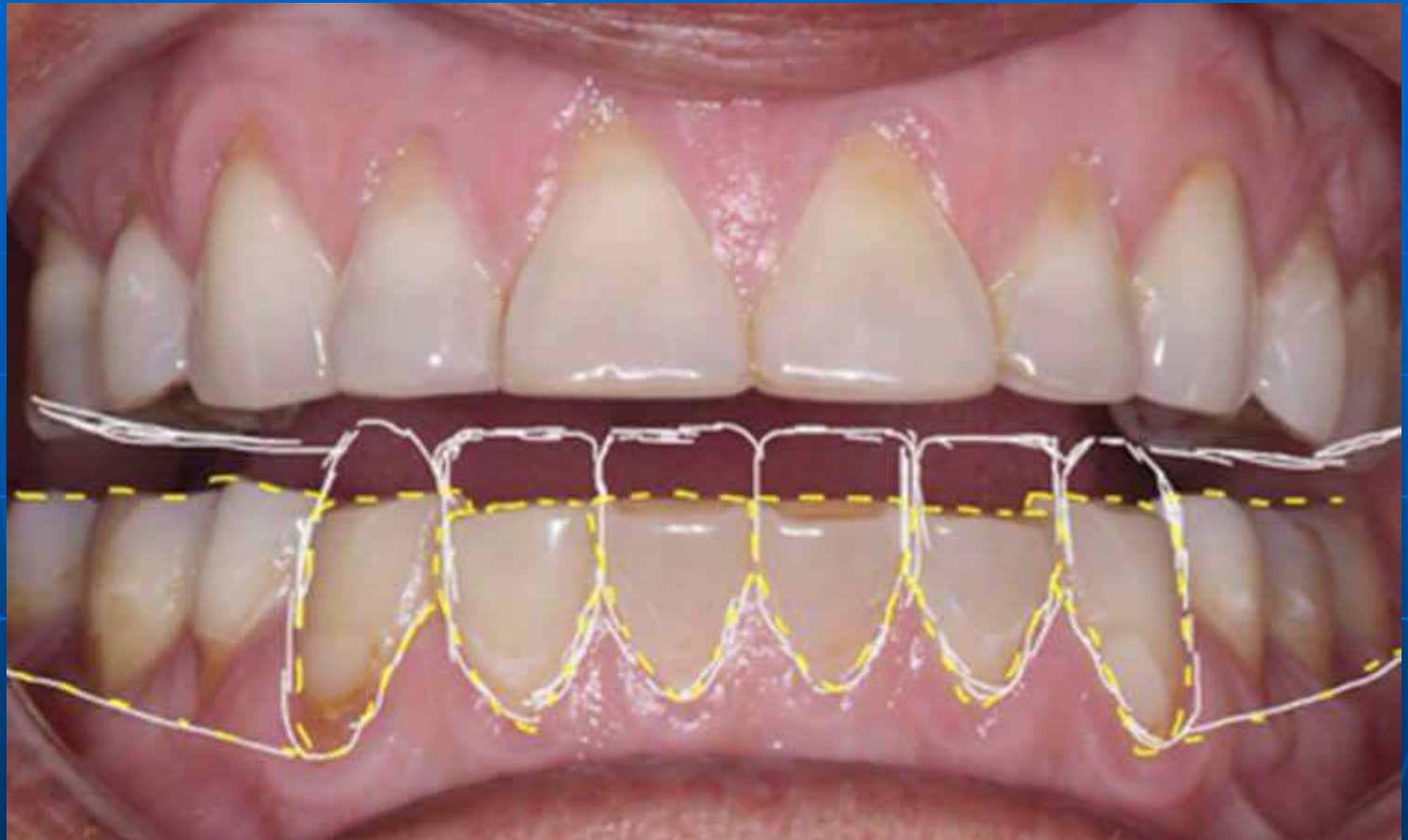

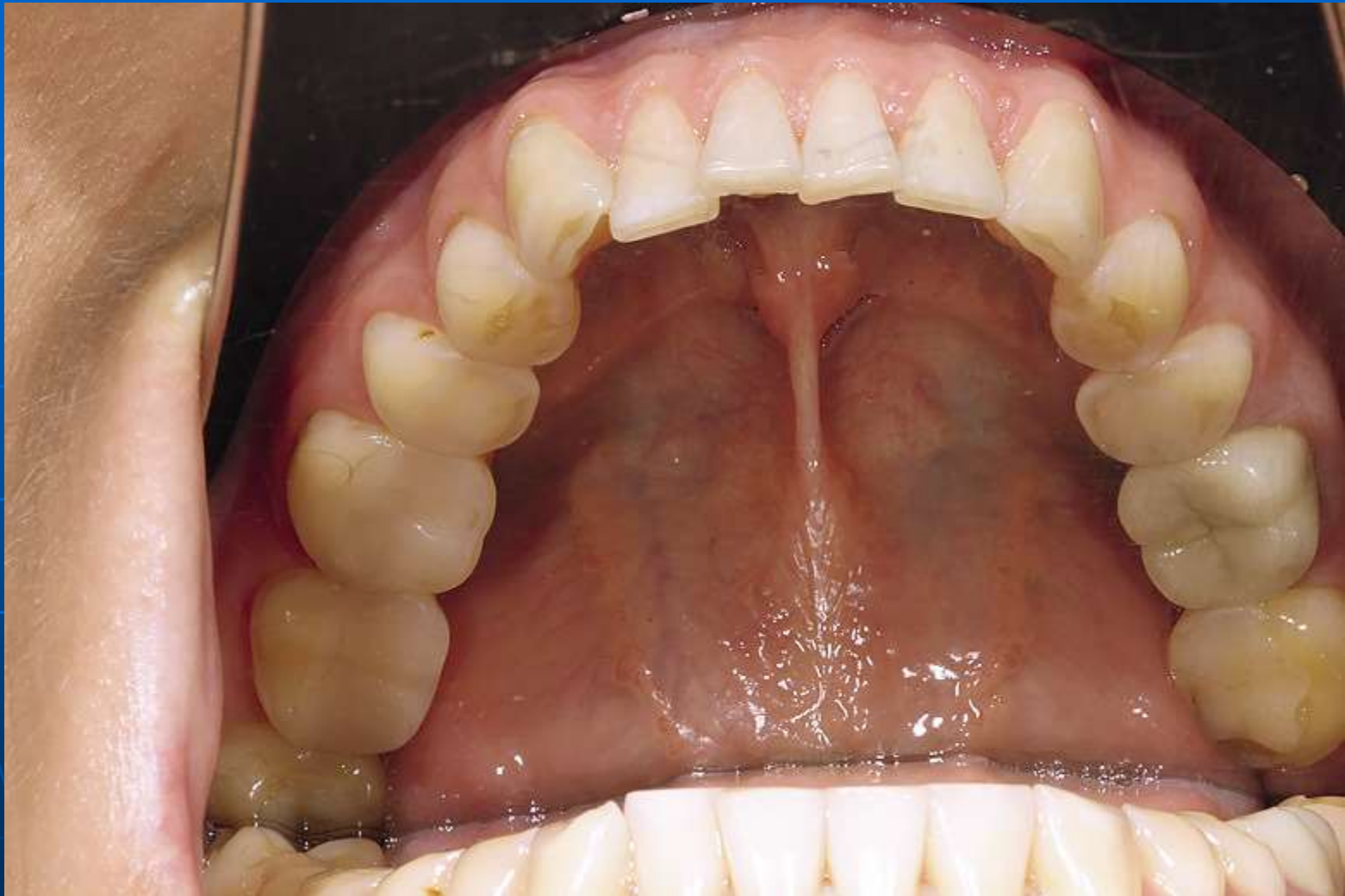
уменьшение
зубов

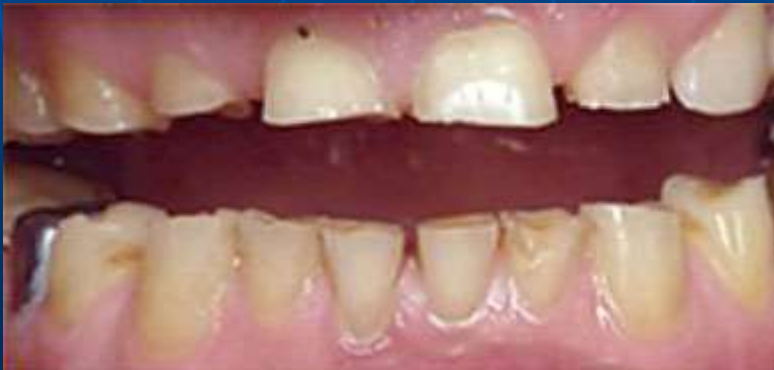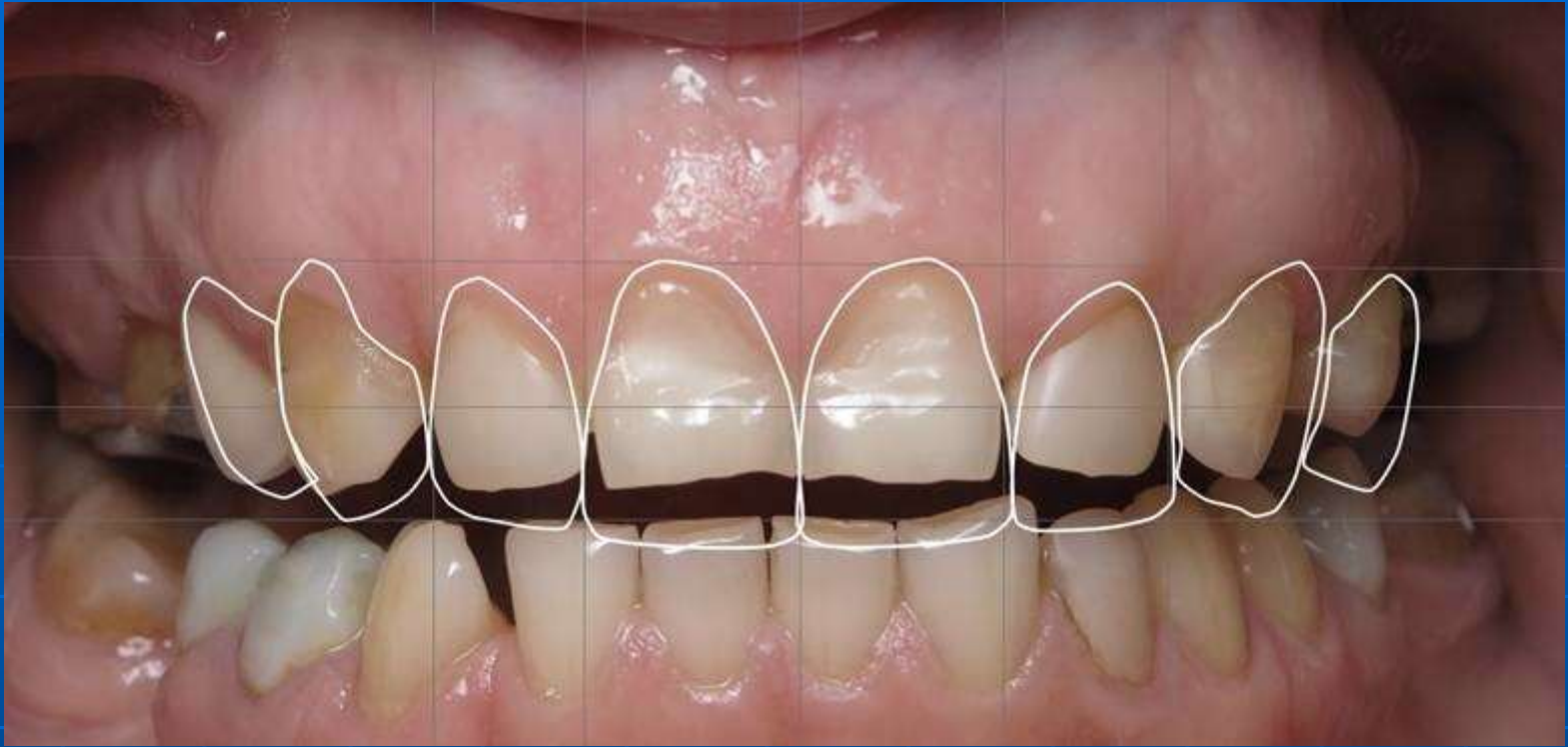сокращение
десен

износ
эмали

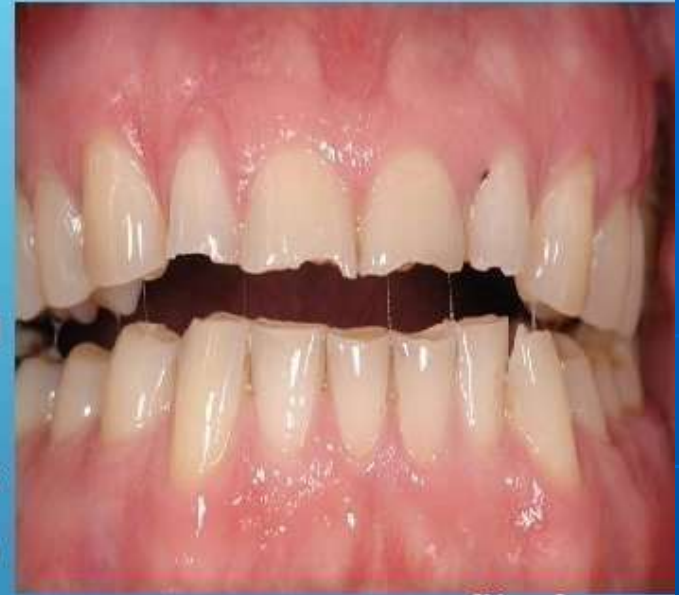




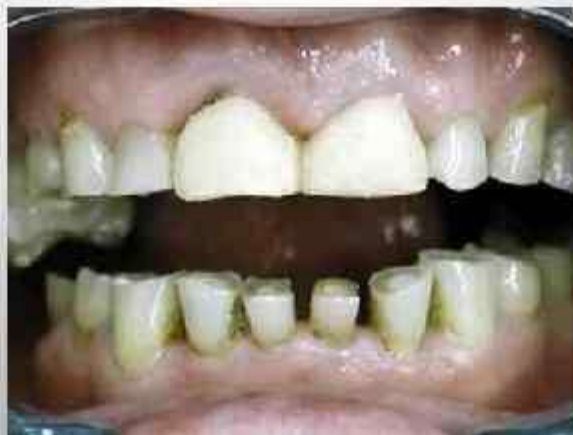


- **Патологическая стираемость**-полиэтиологического происхождения патологическое состояние зубочелюстной системы.
- **Этиология:**Выделяют три группы причин патологической стираемости зубов:
- -функциональная недостаточность твердых тканей зубов (врожденные, приобретенные);
- -чрезмерное абразивное воздействие на твердые ткани зубов;
- -функциональная перегрузка зубов (очаговая, генерализованная).



Профилактика патологической стираемости зубов сводится к устранению факторов, приводящих к стиранию зубов: своевременное протезирование, использование масок-респираторов при производстве абразивных веществ, полоскание раствором соды при производстве кислот.

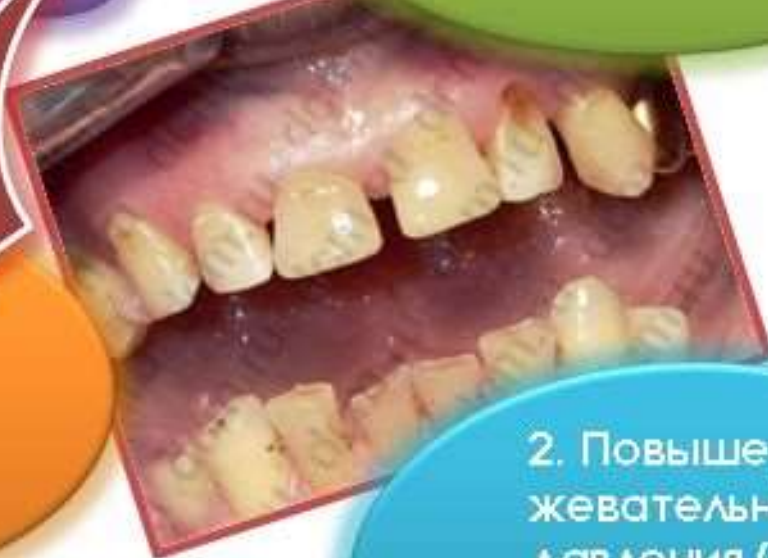

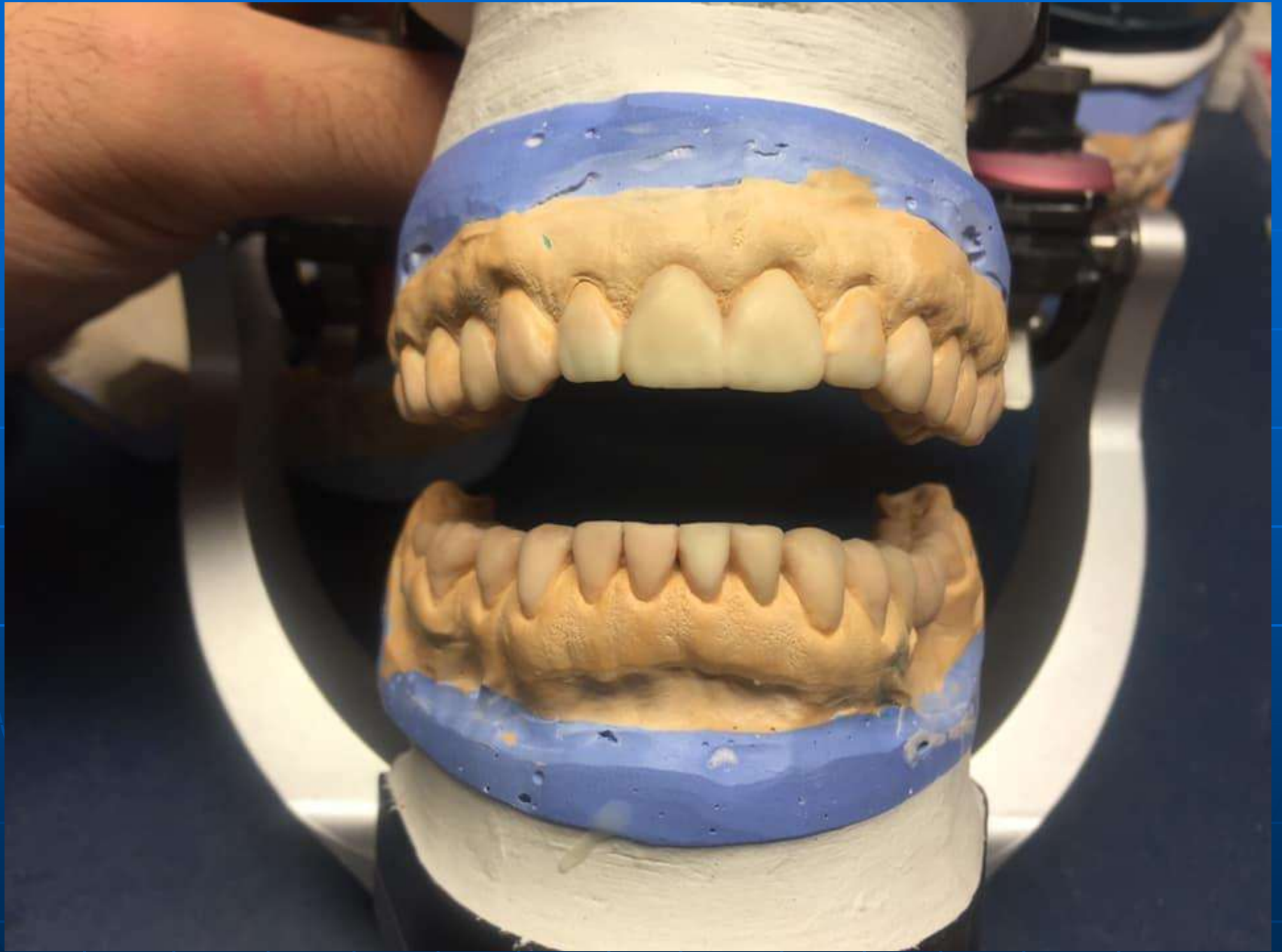Патогенез

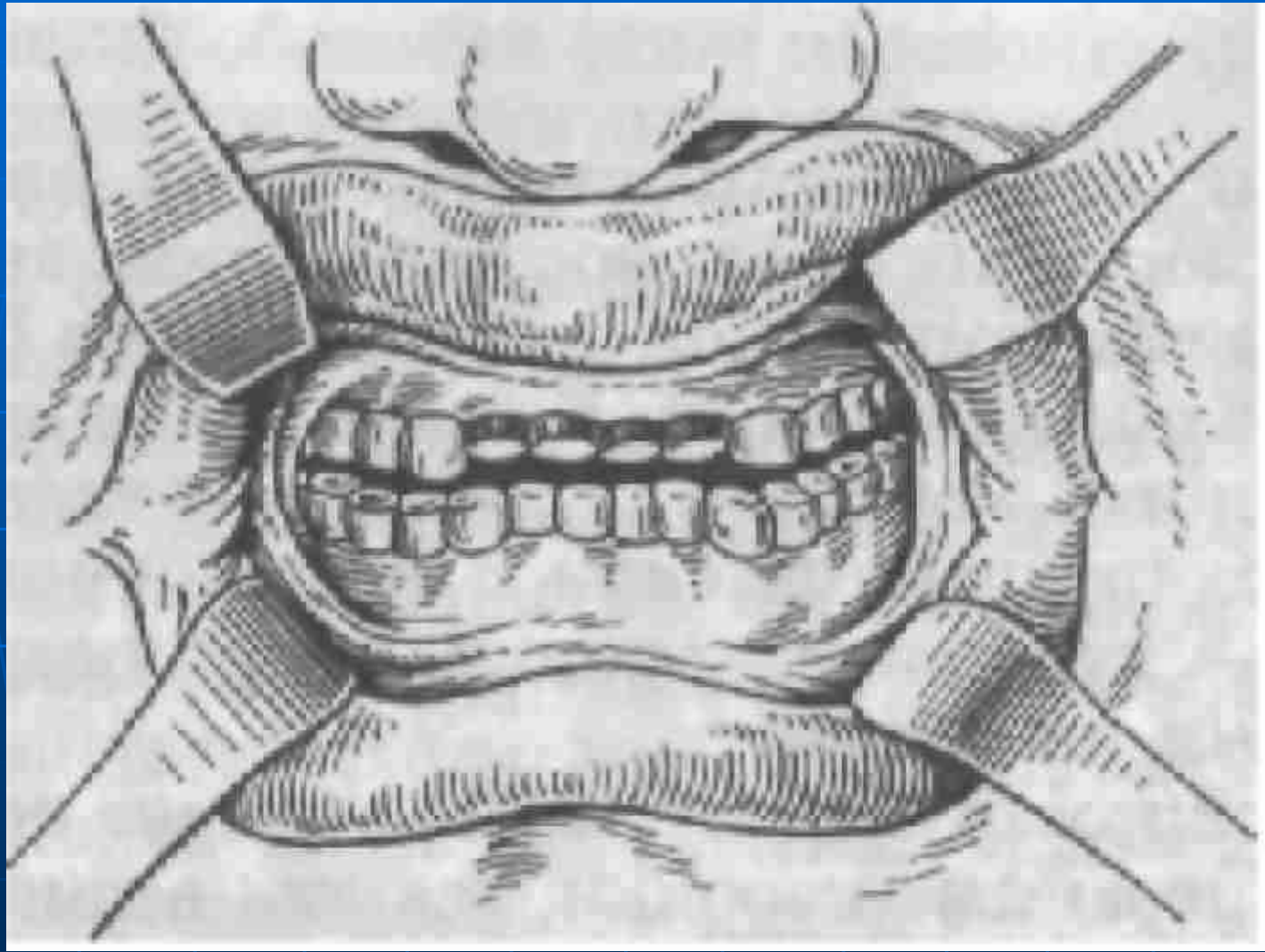
1. Изменение
анатомической
формы зуба

3. Перегрузка
и стирание
твёрдых
тканей зубов

2. Повышение
жевательного
давления (для
откусывания или
пережевывания
пищи)

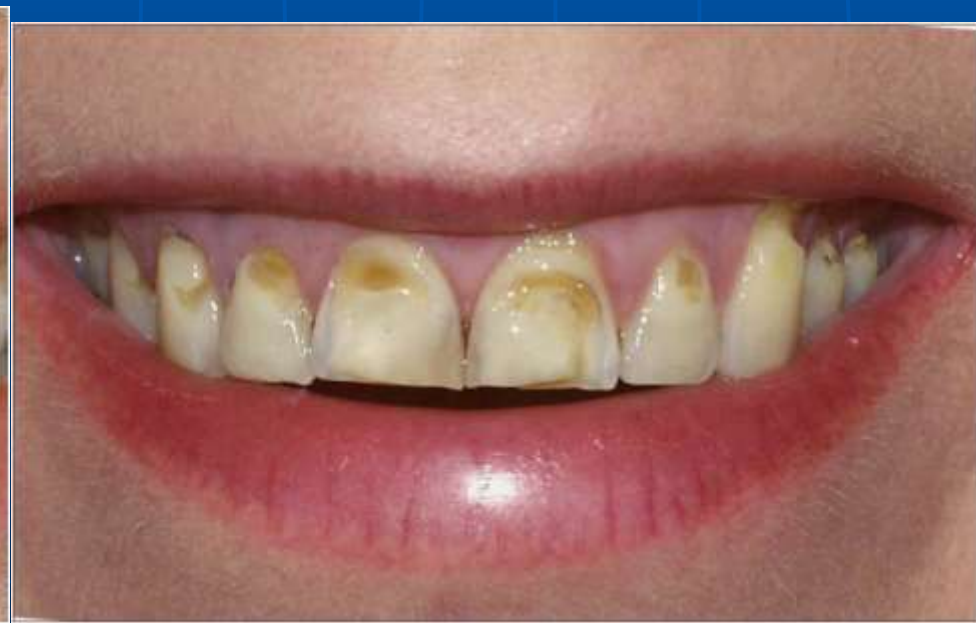
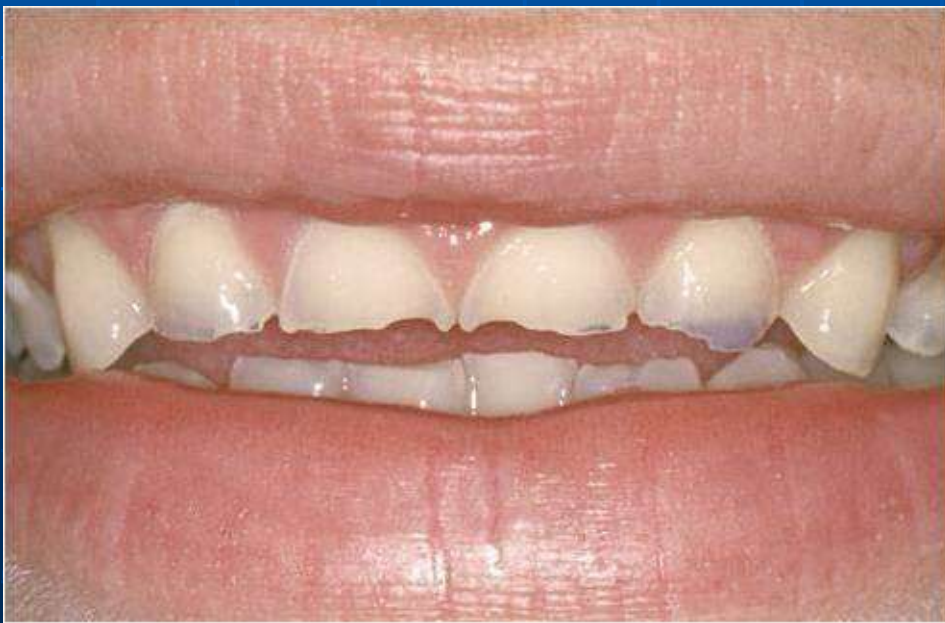
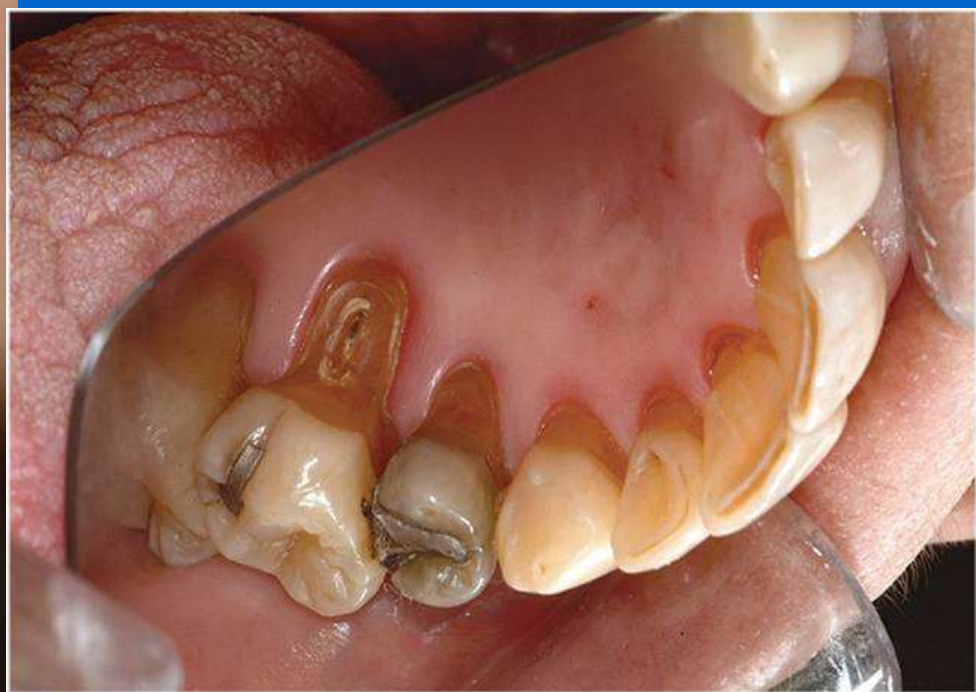
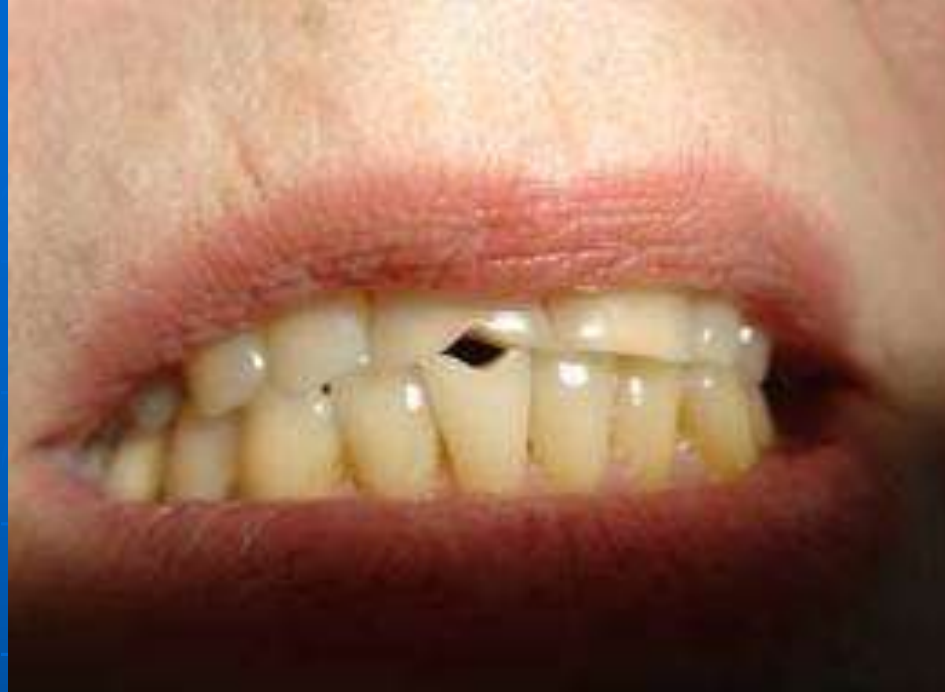


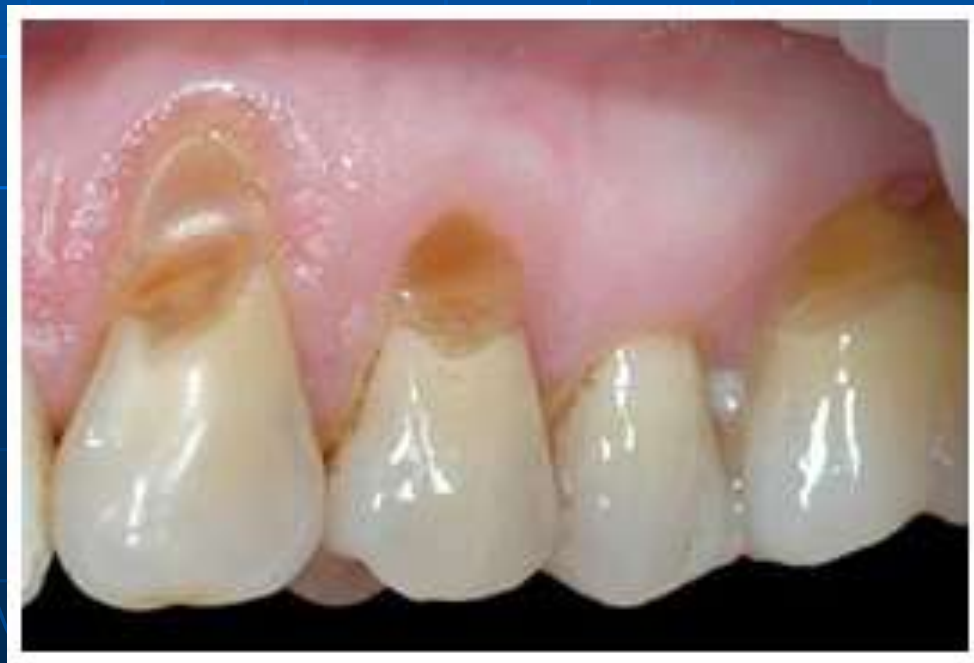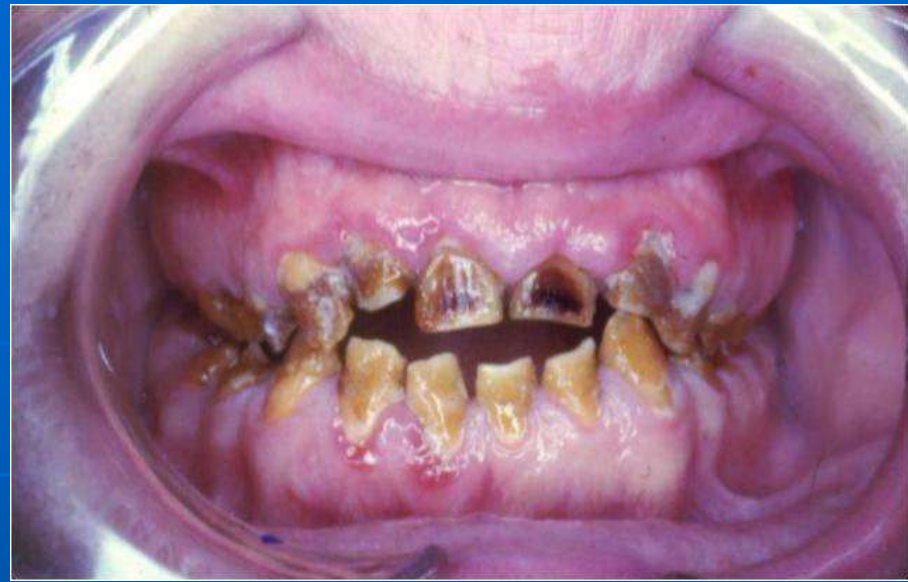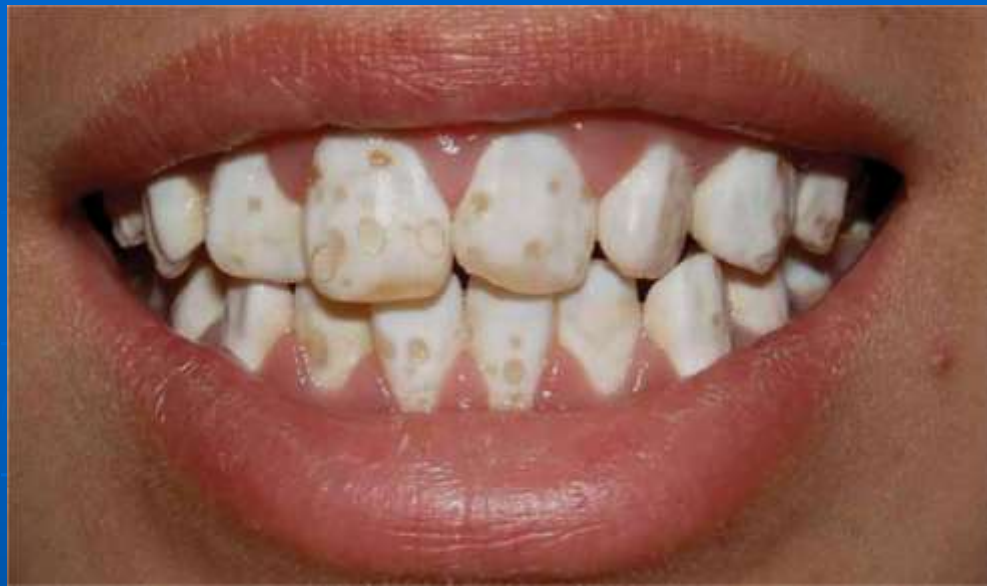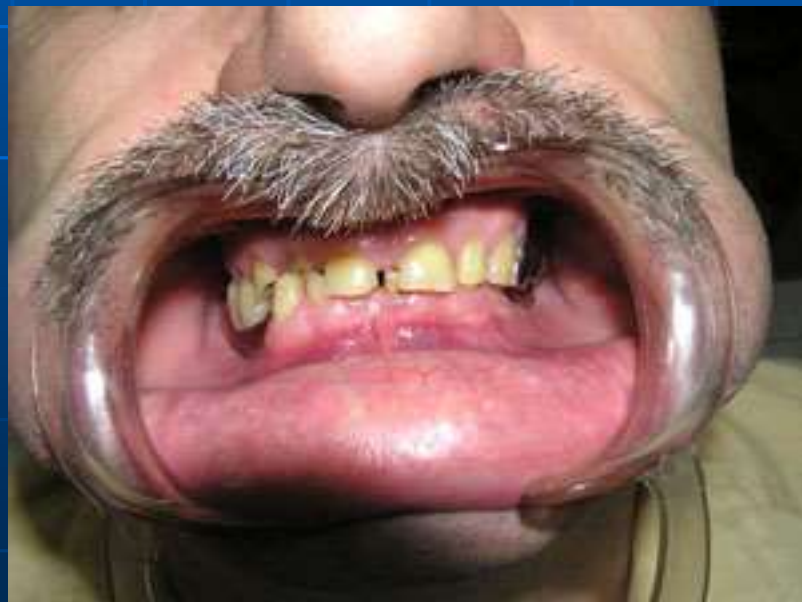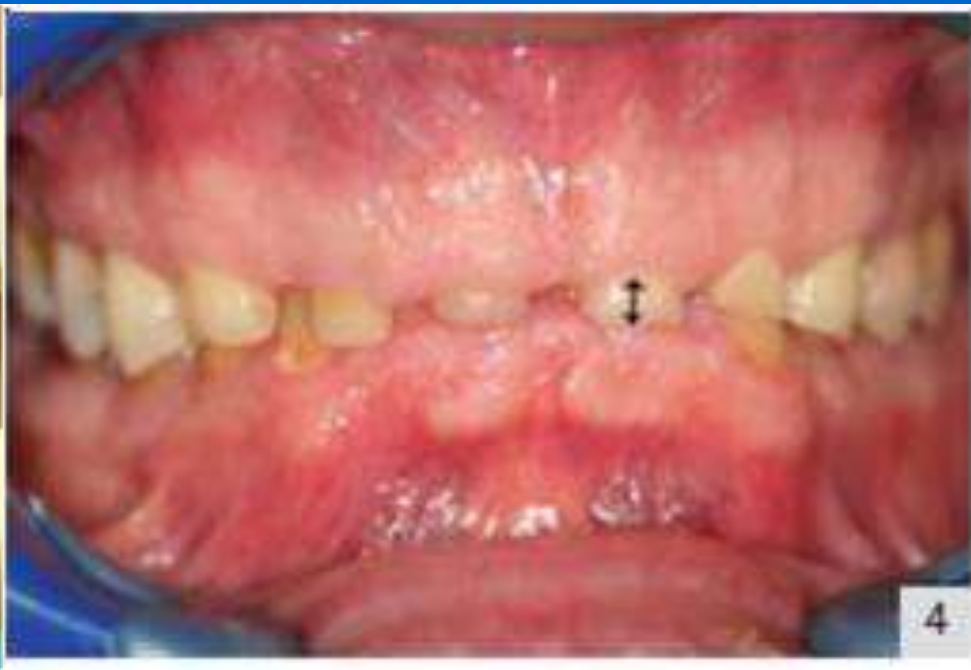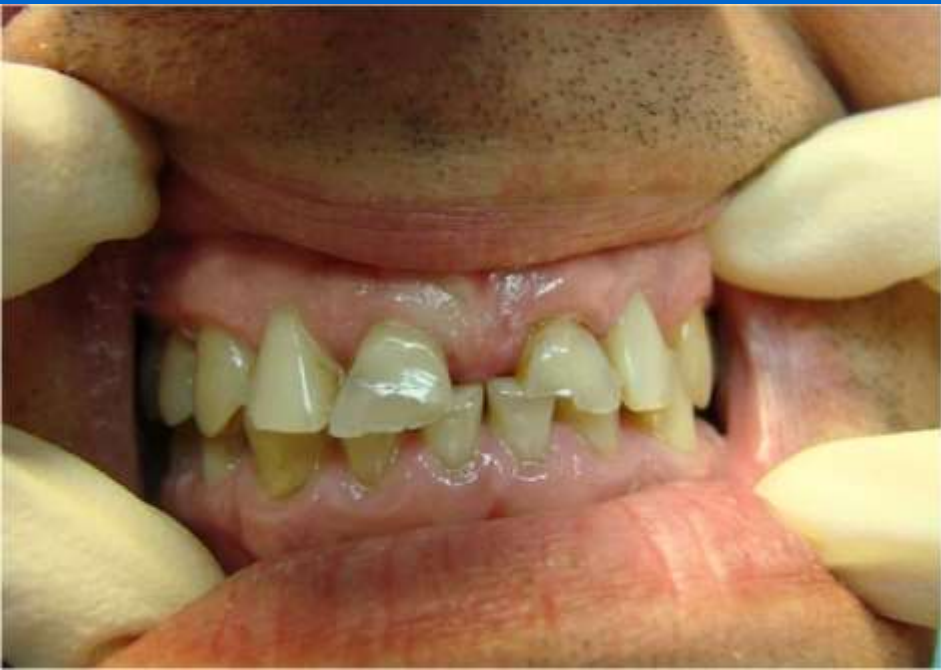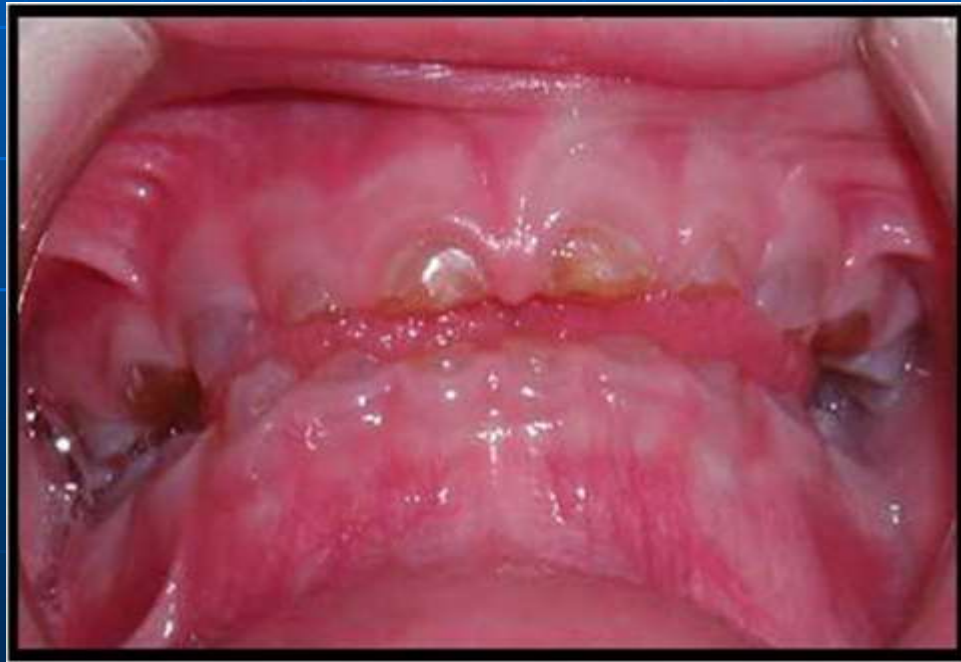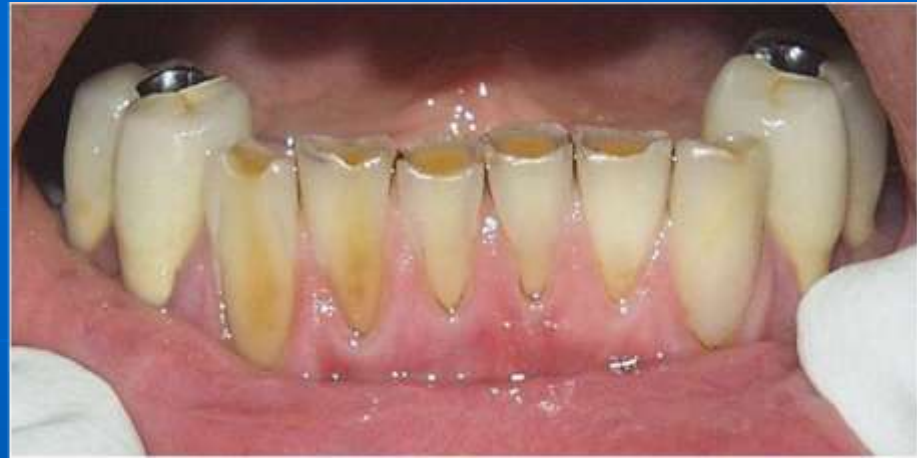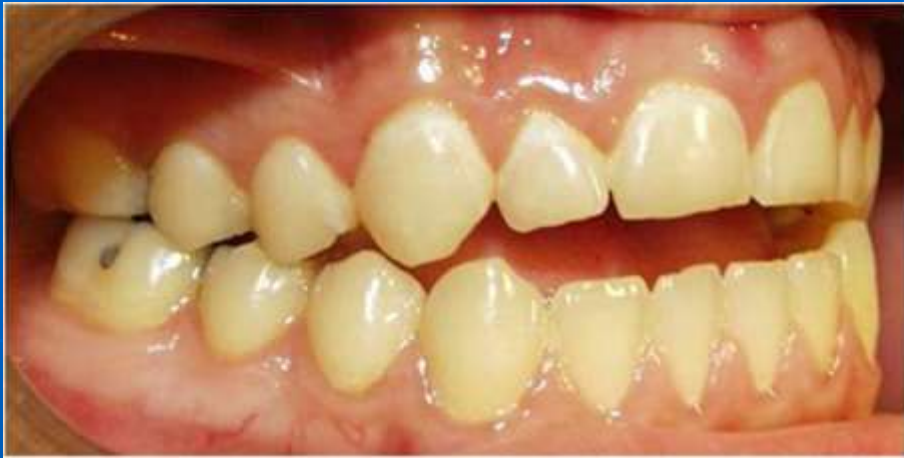Виды патологической стираемости зубов

- **А.Л.Грозовский** (1946) выделяет три клинические формы этой патологии: **горизонтальную, вертикальную и смешанную.**
- В зависимости от протяженности патологического процесса **В.Ю.Курляндский** различает **локализованную и генерализованную** формы патологической стираемости.
- **Е.И.Гаврилов** выделяет **ограниченную и разлитую** формы патологии.









Камкаров Х.А. Бушан М.Г. выделяют два вида стираемости твердых тканей зубов:
физиологический и патологический вид

- *Физиологическая стираемость* — это медленно текущий компенсированный процесс, улучшающий функцию жевания, создающий условия для свободного движения нижнечелюстного и плавного скольжения зубных рядов в различных фазах артикуляции

- **Физиологическая стираемость** носит приспособительный характер. Она является фактором, предупреждающим функциональную перегрузку зубов и обусловленные его патологические изменения в тканях пародонта.

- **Патологическая стираемость зубов** — это патологическое состояние зубочелюстной системы полиэтиологического происхождения.
- **Патологическая стираемость** — это сравнительно быстро протекающий процесс, сопровождающийся изменением в зубных и околозубных тканях, нарушением функции жевательных мышц и височно-нижнечелюстного сустава.
- **Патологическая стираемость** зубов встречается у людей среднего возраста, достигая наибольшей частоты (35%) у 40 – 50-летних, причем у мужчин отмечается чаще, чем у женщин.

Копейкин В.Н. условно выделяет 3 группы причин патологической стираемости зубов:

1) функциональная недостаточность твердых тканей зубов:

- Эндогенные факторы: врожденные; приобретенные;
- Экзогенные факторы: химическое воздействие, физическое воздействие; алиментарная недостаточность Са и фосфора;

2) чрезмерное абразивное воздействие на твердые ткани зубов:

- Абразивное действие: пищи, средств гигиены; пыли на производствах с профвредностями; зубных протезов из фарфора и МК (металлокерамики);

3) функциональная перегрузка зубов:

Очаговая форма: патология прикуса; частичная адентия; нарушение окклюзии при неправильном протезировании; различный функциональный износ зубных протезов, изготовленных из разных материалов;

Генерализованная форма — брусизм

Этиологические факторы патологической стираемости:

1) Функциональная недостаточность твердых тканей зубов:

Эндогенные факторы:

- **Врожденные** - несовершенный амело- дентиногенез(следствием патологических экстродермальных клеточных образований (неполноценность эмали) или патологических изменений мезодермальных клеточных образований (неполноценность дентина) либо их сочетания;
- **мраморная болезнь** - врожденный диффузный остеосклероз или остеопороз почти всего скелета;
- **синдромах Фролика** - врожденный несовершенный остеогенез и Лобштейна (поздний, несовершенный остеогенез);
- **синдроме Капдепона** - зубы нормальной величины и формы, но с измененной окраской, различной у разных зубов одного больного. Нарушенная минерализация дентина приводит к снижению его микротвердости почти в 1,5 раза по сравнению с нормой. Полость зуба и каналы корня облитерированы. Электровозбудимость пульпы стершихся зубов резко снижена.

- **Приобретенные** (эндокринопатии — нарушение функции эндокринных желез:

гипофиза -гипофункция гипофиза передней доли, сопровождается дефицитом соматотропного гормона, тормозит образование белковой матрицы в элементах мезенхимы (дентин, пульпа). Такой же эффект оказывает дефицит гонадотропного гормона гипофиза. Нарушение секреции адренокортикотропного гормона гипофиза приводит к активации белкового катаболизма и деминерализации.

щитовидной железы -патологические изменения в твердых тканях зубов связаны с гиперсекрецией тиреокальцитонина. При этом нарушается переход кальция из крови в ткани зуба, т.е. изменяется пластическая минерализующая функция пульпы зуба;

паращитовидных желез - паратгормон стимулирует остеокласты, которые содержат кислую фосфатазу и которая разрушает белковую матрицу твердых тканей зуба. При этом кальций и фосфор выводятся в виде растворимых солей цитрата и молочнокислого кальция. Вследствие дефицита активности в остеобластах ферментов лактатдегидрогеназы и изоцитратдегидрогеназы обмен углеводов задерживается в стадии образования молочной и лимонной кислот. В результате образуются хорошо растворимые соли кальция, вымывание которых приводит к существенному снижению функциональной ценности твердых тканей зубов.

- Другим механизмом деминерализации твердых тканей зубов, при патологии паращитовидных желез является гормональное торможение реабсорбции фосфора в канальцах почек.)

надпочечников; половых желез; нейродистрофические нарушения (к деминерализации твердых тканей зубов, усилению белкового катаболизма приводят также нарушения функции коры надпочечников и половых желез.)

Экзогенные факторы:

алиментарная недостаточность Са и фосфора - нарушение фосфорно-кальциевого обмена в результате: задержки всасывания кальция; торможение реабсорбции фосфора при дефиците витамина D вследствие болезней - к функциональной недостаточности твердых тканей зубов может приводить задержка всасывания кальция в кишечнике при дефиците витамина D, или избытке жира в пище, колите.

Недостаток витамина D и E в организме больного, также как и гиперсекреция паратгормона.

Тормозят реабсорбцию фосфора в почечных канальцах и способствуют его чрезмерному выведению из организма, нарушению процесса минерализации твердых тканей. Такая деминерализация наблюдается при заболеваниях почек.

химическое воздействие - кислотный некроз на промышленных предприятиях;
фтористый некроз на предприятиях химической промышленности;
действие паров хлоропрена и другие профессиональные вредности);

физическое воздействие - лучевой некроз (первичным считается лучевое повреждение пульпы, которое проявляется в нарушении микроциркуляции с явлениями выраженного полнокровия в прекапиллярах, капиллярах, периваскулярных кровоизлияниях в субодонтобластическом слое. В одонтоблестах отмечаются вакуольная дистрофия. некроз отдельных одонтобластов. Наибольшие изменения в тканях зубов в среднем отмечаются на 12-24 месяц после лучевой терапии. Для профилактики поражений зубов при лучевой терапии заболеваний челюстно-лицевой области необходимо накрывать зубы на период сеанса облучения пластмассовой каппой типа боксерской шины);
вибрация и шум ;

2) Чрезмерное абразивное воздействие на твердые ткани зубов

Абразивное действие:

- **пищи и средств гигиены** - С.М.Ремизов за абразивным действием различных по конструкции зубных щеток, зубного порошка и паст показал, что неправильное и нерациональное применение средств гигиены и ухода за зубами может превратиться из лечебно-профилактического средства в грозный разрушающий фактор, приводящий к патологической стираемости зубов.

В норме микротвердость эмали составляет (390 кгс/мм²), а дентина (80 кгс/мм²). Поэтому потеря эмали приводит к необратимому износу зубов.

- пыли на производствах с профвредностями;
- зубных протезов из фарфора и МК металлокерамики - применение в ортопедической стоматологии протезов из фарфора, металлокерамики в отдельных случаях приводит к патологической стираемости, причиной которых является чрезмерное абразивное воздействие плохо глазурованной поверхности фарфора.
- Поэтому при изготовлении протезов из таких материалов следует для профилактики осложнений как патологическая стираемость у антагонизирующих зубов тщательно выверять окклюзионные контакты на этапе припасовки протезов, обязательно хорошо заглазуровать поверхность керамических протезов, не нарушая ее после фиксации

3) Функциональная перегрузка зубов:

Очаговая форма:

патология прикуса - глубокий прикус; перекрестный. Примером может служить стираемость небной поверхности передних зубов верхнего ряда и вестибулярной поверхности резцов нижней челюсти у больных с глубоким прикусом.

Причиной патологии стираемости также может быть аномалия положения или формы зуба, приводящая к возникновению супраконтакта на этом зубе в процессе функции;

Генерализованная форма — бруксизм

Таким образом, при патологии стираемости зубов возникает в результате функциональной перегрузки, порочный круг: функциональная перегрузка ведет к патологической стираемости зубов, изменению формы коронок, что в свою очередь изменяет функциональную нагрузку, необходимую для пережевывания пищи, увеличивая ее, а это еще больше способствует деструкции твердых тканей зубов и пародонта, усугубляя патологическую стираемость. Поэтому ортопедическое лечение, направленное на восстановление нормальной формы стертых зубов, следует считать не симптоматическим, а патогенетическим.

Клиническая картина:

Изменения со стороны коронок зубов

Грозовский А.Л. классифицирует по плоскости поражения:

- горизонтальная;
- вертикальная;
- смешанная

В.Ю.Курляндский выделил 2 формы:

- локализованную;
- Генерализованную

Бушан по глубине поражения:

- I степень — истирание коронок $1/3$;
- II степень — до $2/3$ коронки;
- III степень — более $2/3$ высоты коронки.
- При горизонтальной форме — кратеобразная форма жевательной поверхности.

Изменения альвеолярных отростков

- Имеет место компенсаторная или зубоальвеолярное удлинение, гипертрофия альвеолярного отростка в 100% при локализованной форме, а при генерализованной форме в 10% случаев.

Изменения в височно-нижнечелюстных суставах

- При стираемости I степени (на 1/3 длины коронки) снижение высоты прикуса незначительно, поэтому нарушение функции височно-нижнечелюстного сустава наблюдается редко. Намного чаще это осложнение имеет место при II и III степени, когда высота прикуса значительно снижена и особенно, если это сочетается дефектами и деформациями зубных рядов.

Бушан дал классификацию снижающегося прикуса (выделил 3 стадии)

I стадия начальная;

II стадия, развившаяся с преимущественной локализацией патологического процесса в зубной системе:

- а) без заметной деформации зубных и альвеолярных дуг;
- б) с их деформацией.

III стадия с локализацией патологического процесса в зубной системе и височно-челюстных суставах:

- а) без деформаций зубных и альвеолярных дуг;
- б) с деформацией.
- В тяжелых случаях может развиваться **синдром Костена**, который будет характеризоваться: болью в области сустава, снижение слуха, сухостью в полости рта.

Нарушение жевания т.е. снижается жевательная эффективность; увеличивается жевательный период.

Гиперстезия твердых тканей зубов

Патология изменения в тканях периодонта (расширение периодонтальной щели, патологические изменения в области верхушки коронки) выше мы уже говорили выше.

Изменение дентина зуба — компенсаторное образование вторичного дентина до полной obturation полости зуба и каналов.

Диагностика патологии стираемости

1. Опрос больного, изучение жалоб, истории жизни и истории заболевания.
2. Внешний осмотр.
3. Осмотр полости рта.
4. Пальпация жевательных мышц, височно-нижнечелюстного сустава.
5. Аускультация в.н.ч.с.
6. Вспомогательные методы исследования: рентгенография; электроодонтодиагностика; томография; электромиография.

Формулирование диагноза

- Это топография, протяженность, форма (вертикальная, горизонтальная), степень поражения, сопутствующая патология.
- **Профилактика:** устранение причинного фактора.

**Принципы ортопедического
лечения локализованной и
генерализованной стираемости.
Аппараты и протезы,
применяемые при лечении
патологической стираемости
зубов**

Для лечения патологической
стираемости зубов
предложено 2 метода:

Медикаментозный;

Ортопедический

- **Медикаментозное лечение** направлено главным образом на устранение гиперестезии твердых тканей зубов и эффективно лишь в начальных стадиях патологического процесса.
- **Патрикеев В.К., Федоров Ю.А., Бушан М.Г.** считают, что медикаментозное лечение способствует реминерализации поверхностных слоев эмали и дентина и обызвествлению образующегося заместительного дентина зубов. С этой целью применяют место электрофорез 10% раствора Ca Cl_2 или глюконата кальция, аппликации реминерализующих и фторсодержащихся препаратов.
- Также для устранения гиперестезии твердых тканей зубов применяют: втирание лечебных паст (фтористая паста, флюокария: лаки (siесot, фтористый лак, зубные пасты с фтором. электрофорез 2-% новокаина и др.

- Кроме местного лечения **Ю.А.Федоров** рекомендует принимать вовнутрь глицерофосфат кальция (по 0,5 г 3 раза в день, витамины А1; В1; В2; С (по 3 – 4 драже 1 раз в день), витамин D2. По мнению автора, такое лечение способствует кальцификации вторичного дентина и реминерализации твердых тканей зубов.
- Нужно отметить, что **при терапевтическом лечении** у большинства больных **патологическая стираемость не прекращается**, а продолжает прогрессировать с различной интенсивностью.

Лечение локализованной стертости

- **1 этап — дезокклюзия** — устранение гипертрофии альвеолярного отростка (или зубоальвеолярного удлинения) — создание места и лишь затем только протезирование.
- Изготавливаем пластмассовые камни на зубы антагонисты с разобщением прикуса на 2-3 мм.
- Необходимо соблюдать следующее правило: сумма коэффициентов выносливости периодонта зубов, включенных в капу, должна в 1,2-1,5 раза превышать сумму коэффициентов выносливости периодонта зубов, подлежащих «перестройке». Капу изготавливают таким образом чтобы в области перестраиваемых зубов был плотный плоскостной контакт с капой, а в группе разобщенных жевательных зубов зазор не превышал 1 мм. После достижения контакта в области боковых зубов, капу корректируют быстродействующей пластмассой, добиваясь дезокклюзии в области боковых зубов до 1 мм.

После того, когда произойдет вертикальная перестройка альвеолярного отростка, можно приступить к **протезированию – 2 этап**. Для ускорения перестройки можно **сочетать комплексное лечение** — это предварительное хирургическое вмешательство — компактостеотомия и затем пластмассовая каппа.

Лечение гинерализованной формы стертости

- с гипертрофией альвеолярного отростка;
- без гипертрофии альвеолярного отростка

Лечение первой формы проводится в 2 этапа (1 этап — дезокклюзия и 2 этап — протезирование).

Лечение второй формы без гипертрофии альвеолярного отростка (или зубоальвеолярного удлинения) со снижением нижней трети — можно одномоментно протезировать и нормализовать величину за счет ортопедических конструкций.

Влияние степени истирания зубов на выбор конструкции протеза:

При I степени стертости Бушан М.Г. рекомендует встречное протезирование в 3-х участках зубного ряда (боковые участки слева и справа и во фронтальном участке еще контактный пункт). Лучше использовать металлические вкладки и металлокерамические коронки. Это предотвращает дальнейшее стирание зубов. Ортопедическое лечение носит профилактическое значение.

При I степени — ортопедическое лечение больных несложное и не требует много времени.

- Перед врачом стоит задача не допустить прогрессирования патологической стираемости. Поскольку снижение прикуса еще не произошло или оно едва заметно и не беспокоит больного, необходимости в восстановлении окклюзионной высоты не возникает, поэтому ортопедическое лечение имеет профилактическую направленность.

При II степени стирания — используют вкладки, искусственные коронки, бюгельные протезы с окклюзионными накладками.

Использование штампованных коронок противопоказано, так как возможны осложнения, связанные с травмой маргинального пародонта краем коронки, глубоко погруженной в десневой карман, разрушая циркулярную связку зуба и вызывает хронический воспалительный процесс в краевом пародонте, быстро протираются, расцементируются, способствуют развитию пришеечного кариеса.

Поэтому предпочтение следует отдавать **цельно литым металлическим коронкам**.

При III степени стираемости — используют культевые штифтовые вкладки с последующим использованием коронок МК, цельнолитых коронок, штампованные колпачки с окклюзионными накладками, бюгельный протез с окклюзионными накладками.

- Курляндский предложил полный съемный пластиночный протез, когда базис перекрывает зубы, на которые изготавливают спаянные колпачки.

При II и III степени стирания ортопедическое лечение должно проводиться только после перестройки миотатических рефлексов и нормализации межальвеолярной высоты.

Это достигается изготовлением временных протезов (пластмассовой каппы, съемных протезов), на которых поэтапно в 2 – 3 приема восстанавливается утраченная межальвеолярная высота (от 4 – 6 месяцев) и только после этого протезирование.

При наличии дефекта зубного ряда — применяют мостовидные пластиночные и бюгельные протезы, создавая множественный контакт между зубными рядами и разгружая функционально перегруженные зубы. При применении мостовидных протезов, зубы антагонисты покрывают металлическими коронками.

Лечение при дисфункции ВНЧС

- **Первый этап** — подготовительный, т.е. восстановление нормальной окклюзионной высоты и положения нижней челюсти на пластмассовой капке с одновременной перестройкой миотатических рефлексов.
- **Второй этап** — протезирование. Для того, чтобы выбрать рациональную конструкцию зубных протезов, необходимо учитывать степень и форму патологической стираемости, величину снижения прикуса, вид прикуса, состояния нервно-мышечного аппарата и возраст больного.

Могут быть применены следующие конструкции протезов: металлические вкладки, литые экваторные коронки, коронки с литой накладкой на жевательной поверхности, литые металлические коронки, фарфоровые коронки, металлокерамические коронки с предварительным изготовлением культевых штифтовых вкладок.

В тех случаях, когда корневые каналы нельзя использовать применяют съемный назубодесневой протез. Зубы, на которые опирается назубодесневой протез покрывают спаенными между собой колпачками.

При III стадии поражения наряду с патологической стираемостью наблюдается дисфункции височно-нижнечелюстного сустава и нервно-мышечного аппарата.

Основная задача при лечении данной категории больных со снижающимся прикусом — восстановление физиологических условий для функционирования зубочелюстной системы:

это нормализация окклюзионной высоты; окклюзионно-артикуляционных взаимоотношений между зубными рядами; функции нервно-мышечного аппарата; устранение перегрузки височно-нижнечелюстного сустава и связанных с ней осложнений.

Лечение проводится в 2 этапа:

на 1-ом этапе проводят общее медикаментозное лечение, физиотерапию, гимнастические упражнения жевательных мышц, восстановление окклюзионной высоты на пластмассовой капке и нормализацию положения нижнечелюстной. Эти меры направлены на устранение болей и воспалительных процессов, мобилизацию и активизацию резервных сил организма, перестройку миотатических рефлексов, нормализацию высоты прикуса.

У всех больных на 1 этапе необходимо добиться восстановления оптимальной высоты прикуса, правильного положения челюсти с одновременной перестройкой миотатических рефлексов жевательных мышц с помощью назубных или назубодесневых пластмассовых капы.

На втором этапе проводится протезирование.

Выбор конструкции протеза, как и у больных со снижением прикуса II стадии.

Задача лечения — это выбор рационального метода, который был бы наиболее щадящим к препарированию твердых тканей зубов и в то же время позволил был достичь желаемых эстетических и функциональных данных.